C.-M. Muth[1] , U. van Laak[2]

Symptomatik und Therapie des schweren Tauchunfalls

Symptoms and treatment of diving accidents

1 Sektion Anästhesiologische Pathophysiologie und Verfahrensentwicklung, Universitätsklinik für Anästhesiologie, Ulm
2 Schiffahrtmedizinisches Institut der Marine, Kronshagen

Zusammenfassung

Der schwere Tauchunfall ist ein potentiell lebensbedrohliches Ereignis, ursächlich hervorgerufen durch raschen Abfall des Umgebungsdruckes bei Tauchern mit Tauchgeräten.
Hervorgerufen durch die Bildung freier Gasblasen in Blut und Geweben kann die Dekompressionserkrankung (DCI) abhängig vom Entstehungsmechanismus in Dekompressionskrankheit (DCS) und arterielle Gasembolie (AGE) unterschieden werden. Die DCS tritt nach längerem Aufenthalt im Überdruck und entsprechender Inertgasaufsättigung auf. Sie wird in Typ 1, muskuloskeletale Schmerzen und kutane Symptome sowie Typ 2 mit zusätzlich neurologischer und/oder pulmonaler Symptomatik unterschieden. Die AGE ist typischerweise die Folge eines pulmonalen Barotraumas, die Symptomatik ist bei zerebralem Befall der eines Schlaganfalls ähnlich.
Wichtigste Sofortmaßnahmen sind die schnellstmögliche Gabe von Sauerstoff in höchstmöglicher Konzentration und die Volumentherapie. Wichtigste weiterführende Maßnahme ist die schnellstmögliche Rekompression in einer Therapiedruckkammer mit hyperbarem Sauerstoff.
Der Transport der Verunfallten sollte möglichst erschütterungsfrei, bei Lufttransport ohne weitere Reduktion des Umgebungsdrucks erfolgen. Weitere, ergänzende Therapiemaßnahmen werden kontrovers diskutiert.

Schlüsselwörter: Tauchunfall, Dekompressionserkrankung, Dekompressionskrankheit, arterielle Gasembolie, Hyperbare Sauerstofftherapie

Summary

Decompression injuries are potentially life-threatening incidents in Scuba divers, generated by a rapid decline in ambient pressure.
Decompression illness (DCI) results from liberation of gas bubbles in the blood and tissues. DCI may be classified as decompression sickness (DCS) or arterial gas embolism (AGE), depending on where the gas bubbles lodge. DCS occurs after longer exposures to a hyperbaric environment with correspondingly larger up-take of inert gas. DCS may be classified into type 1 with cutaneous symptoms and musculoskeletal pain only or type 2 with neurologic and/or pulmonary symptoms as well. AGE usually results from a pulmonary barotrauma, and with cerebral arterial involvement, the symptoms are similar to a stroke.
The most important therapy, in the field, is oxygen resuscitation with the highest possible concentration and volume delivered. The definitive treatment is rapid recompression with hyperbaric oxygen therapy. Additional therapeutic measures are discussed.

Key words: diving accident, decompression illness, decompression sickness, arterial gas embolism, hyperbaric oxygen

Einleitung

Schwere Tauchunfälle stellen auch für erfahrene Notfallmediziner einen Notfall abseits der Routine dar. Die Kenntnisse der pathophysiologischen Zusammenhänge und der adäquaten Therapiemaßnahmen sind entsprechend vielfach nicht hinreichend vorhanden. Wenig hilfreich ist auch, dass in notfallmedizinischen Lehrbüchern der Tauchunfall nicht immer korrekt abgehandelt ist.

In Deutschland gibt es schätzungsweise 1,5 Millionen Menschen, die eine Tauchausbildung absolviert haben, wobei die Zahl jährlich wächst. Etwa ein Drittel gehen dieser Freizeitbeschäftigung ganzjährig auch in heimischen Gewässern nach. Etwa die Hälfte dieser Taucher ist in Vereinen organisiert, in denen ein Training auch im Hallenbad stattfindet. Grundsätzlich kann daher in jedem Ort mit tauchbedingten Zwischenfällen gerechnet werden, in dem es ein Hallenbad und einen Tauchsportverein gibt, insbesondere aber natürlich an Stellen, an denen Tauchen im Freigewässer erlaubt ist.

Unfälle im Sporttauchbereich werden derzeit nicht zentral erfasst, so dass keine exakten Daten zur Inzidenz vorliegen. Die Dunkelziffer von nicht oder unzureichend behandelten Tauchunfällen muss dementsprechend als relativ groß gelten. Nach Statistiken von Divers Alert Network (DAN), eines weltweit organisierten Verbandes von Taucherärzten, wird die Inzidenz für Dekompressionsunfälle beim Sporttauchen auf einen Zwischenfall pro 10000 Tauchgänge beziffert. Un-

ter der Berücksichtigung dieser Inzidenz und einer angenommenen durchschnittlich durchgeführten Anzahl von 10 Tauchgängen pro Jahr und pro ganzjährig aktivem Taucher ergibt sich prinzipiell die Möglichkeit für das Auftreten von etwa 500 dekompressionsbedingten Tauchunfällen pro Jahr für das Gebiet der Bundesrepublik (22).

Bei einem typischen Tauchgang kann schematisch in die Phase des zunehmenden Druckes (Kompressionsphase), die Phase konstanten Druckes (Isopressionsphase) und der Phase abnehmenden Druckes (Dekompressionsphase) unterschieden werden. Jeder dieser Phasen lassen sich spezifische Unfallmechanismen und pathophysiologische Zustände zuordnen (13). Notfallmedizinische Relevanz haben aber vor allem die Mechanismen der Dekompression, während die in der Isopressionsphase auftretenden gesundheitlichen Störungen in der Regel zum Ertrinken bzw. Beinaheertrinken führen und eine entsprechende Versorgung verlangen. Alternativ dazu können sich während der Isopression entwickelnde Probleme beim Taucher zu Panikreaktionen führen, die den Taucher zu unkontrollierten Notaufstiegen veranlassen und so ihrerseits zu dekompressionsbedingten Problemen führen können. Die medizinischen Probleme der Kompressionsphase sind vor allem Schädigungen luftgefüllter Kavitäten des Körpers durch Druckdifferenzen (13), führen in erster Linie zu HNO-ärztlich zu versorgenden Problemen und gehen meist nicht mit lebensbedrohlichen Störungen einher. Die im Rahmen dieser Übersicht größte Relevanz haben die dekompressionsbedingten Schädigungen des Tauchers.

Systematik dekompressionsbedingter Schäden

Diese Schädigungsmechanismen hängen im wesentlichen mit der Freisetzung ungelösten Gases und in der Folge Gasblasenbildung im Blut und/oder im Gewebe des Tauchers zusammen. Traditionell werden dabei zwei Subtypen unterschieden, die sich vornehmlich auf den Ort der Blasenbildung beziehen. So bezeichnet der Begriff ‚Dekompressionskrankheit', oder ‚DCS' (für Decompression Sickness) solche gesundheitlichen Störungen, bei denen vor allem das Gewebe und die venöse Seite betroffen sind. Gasblasen im arteriellen System werden entsprechend als arterielle Gasembolie (AGE) bezeichnet. In der Praxis ist diese strenge Unterteilung nicht immer möglich, denn vor allem bei schweren Verläufen kommen durchaus Mischformen vor. Auch ist inzwischen hinreichend bekannt, dass es bei massiver Blasenbildung auf der venösen Seite durch verschiede Shuntmechanismen zu einem Übertritt von Gas ins arterielle System kommen kann (24). Hier sind vor allem ein funktionell offenes Foramen ovale (PFO) zu nennen, das immerhin bei ca. 30% der Bevölkerung zu finden ist (12), aber auch die direkte transpulmonale Passage von Gasbläschen. Es hat sich daher in der internationalen Nomenklatur der Überbegriff der ‚Dekompressionserkrankung' (DCI, Decompression illness) eingebürgert, der beide Verlaufsformen grundsätzlich erfasst (Abb. 1). Nicht durchsetzen konnte sich bislang hingegen der Versuch der Einführung einer völlig neuen Nomenklatur mit eher deskriptivem Charakter.

Symptomatik des schweren Tauchunfalls

Die Symptomatik des dekompressionsbedingten Tauchunfalls hängt unmittelbar und ganz wesentlich von der Verteilung der Gasblasen und dem Befall der jeweilig betroffenen Gewebe ab. Die Symptomatik kann dabei ausgesprochen mild sein und mit nur sehr diskreten Beschwerden einhergehen, es kann aber auch zu neurologischen Ausfällen kommen, die bis zur Para- oder Hemiplegie reichen können (8, 13,16).

Entsprechend wird dieser Subtyp der Dekompressionserkrankung, der klassisch als DCS bezeichnet wird und vornehmlich auf Blasenbildung im Gewebe und im venösen System zurückzuführen ist, in eine milde und eine schwere Verlaufsform untergliedert (Abb. 1).

DCS
Decompression Sickness
(Dekompressionskrankheit)

Typ 1: Leitsymptom: nur Schmerz	**Typ 2:** Leitsymptom: alle Symptome wie Typ 1 möglich, **zusätzlich** aber neurologische/pulmonale Symptomatik:
• Gelenkschmerz (Bends) • Hauterscheinungen (Taucherflöhe) • Lymphknotenschwellung • Müdigkeit	• Hirnbeteiligung • Rückenmark • Innenohr • Lungenstrombahn (Chokes)

Abbildung 1: Systematische Darstellung und Klassifikation der Dekompressionskrankheit (modifiziert nach (19))

DCS Typ 1

Bei dieser Form, die vornehmlich nach langen, relativ flachen Tauchgängen zu beobachten ist, tritt eine Symptomatik in der Regel mit einer deutlichen zeitlichen Latenz auf und kann sich dann langsam progredient entwickeln. Die Latenzzeit für das Auftreten von Symptomen kann mehrere Stunden betragen. Auch lange Latenzzeiten von mehr als 24 Stunden sind möglich, insbesondere dann, wenn es zu einer weiteren Reduktion des Umgebungsdrucks, z.B. durch eine Flugreise, gekommen ist (8,26).

Die möglichen Erscheinungsformen sind vielfältig. Relativ häufig wird eine kutane Symptomatik beobachtet, die mit fleckig-marmorierter Haut (Abb. 2) und Pruritus einhergeht. Diese bei Tauchern als „Taucherflöhe" bekannte Erscheinungsform ist Ausdruck eines Blasenbefalls der Cutis und Subcutis mit Reizung entsprechender Nervenendigungen.

Desweiteren kann in selteneren Fällen auch das Lymphsystem betroffen sein. In diesem Fall finden sich schmerzhaft

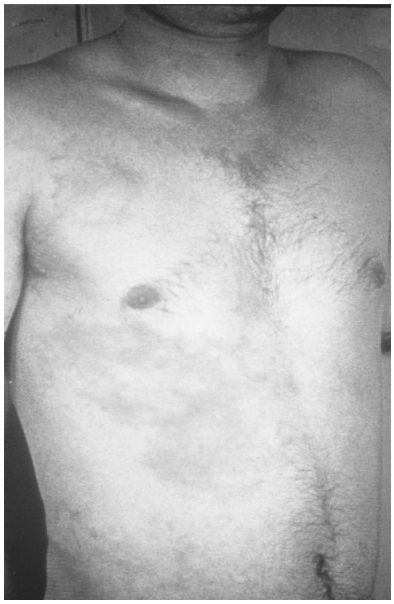

Abbildung 2: Taucher mit einer klassischen Erscheinungsform einer DCS 1. Die Haut ist großflächig fleckig, gerötet, marmoriert. Zusätzlich besteht ein Pruritus.

geschwollene Lymphknoten, gelegentlich durch einen von den Gasblasen hervorgerufenen Lymphstau auch ödematöse Schwellungen der Haut.

Relativ häufig ist die muskuloskeletale Symptomatik, die mit Muskel- und Gelenkschmerzen einhergeht und in der Tauchmedizin als „Bends" bekannt ist. Hier sind Gasblasen in den betroffenen Geweben die Auslöser. Betroffen sind vor allem die großen Gelenke mit einer gewissen Bevorzugung der Knie-, Schulter und Ellenbogengelenke, bzw. vor allem jene Muskelgruppen, die besonders belastet wurden. Der Schmerz wird als dumpf und drückend beschrieben. Die muskuloskeletale Symptomatik entwickelt sich bei 95% der Betroffenen innerhalb von 6 Stunden nach einem Tauchgang. Andererseits sind auch Verläufe bekannt, in denen die Symptomatik erst mit einer zeitlichen Latenz von bis zu 36 Stunden nach dem Tauchgang aufgetreten ist (13).

Neben diesen klassischen Symptomen gibt es auch unspezifische Beschwerden, die, wenn sie koinzident mit Tauchgängen auftreten, an einen Tauchunfall denken lassen sollten. Dazu zählt zum Beispiel eine auffällige Müdigkeit des Betroffenen, die sich nicht aus der Belastung durch den Tauchgang oder das persönliche Verhalten vor dem Tauchgang erklärt.

DCS Typ 2

Bei dieser schweren Verlaufsform der Dekompressionskrankheit kommt zu den bislang beschriebenen Symptomen eine neurologische und/oder eine pulmonale Symptomatik hinzu (13,19).

Die pulmonale Symptomatik ist insgesamt seltener zu beobachten. Sie resultiert aus einem massiven Befall der pulmonalen Strombahn mit venösen Gasblasen und ähnelt einer venösen Gasembolie anderer Genese. Wie bei dieser ist eine zunehmende Belastung des rechten Herzens kennzeichnend, die mit einer Erhöhung des pulmonalarteriellen Drucks einhergeht, während das Herzzeitvolumen (HZV) und der systemische arterielle Druck abfallen. Häufig entstehen Tachyarrhythmien, aber auch Bradykardien sind möglich. Durch partielle Verlegung der Lungenstrombahn und dadurch Änderung des Ventilations-Perfusionsverhältnisses in der Lunge nehmen intrapulmonaler Rechts-Links-Shunt und alveolärer Totraum zu, was zur arteriellen Hypoxie und Hyperkapnie führt. Die Symptomatik tritt unmittelbar bzw. sehr rasch nach dem Auftauchen ein und ist gekennzeichnet durch retrosternale Schmerzen, flache, rasche Atmung sowie typische trockene Hustenattacken, die dieser Erscheinungsfom den Namen („Chokes") gegeben haben. Differentialdiagnostisch ist stets auch an ein pulmonales Barotrauma zu denken.

Die neurologische Symptomatik betrifft vor allem das Rückenmark, es kommen aber auch andere Manifestationsorte im Bereich des Nervensystems vor. Die Symptomatik kann hier ausgesprochen mild sein und lediglich mit umschriebenen Parästhesien einhergehen, sie kann aber auch einen kompletten Querschnitt verursachen. Ist der Manifestationsort das Gehirn, so kann die Erscheinungsform von leichten kognitiven Störungen bis zum Koma reichen (13,26).

Die neurologische Erscheinungsform der DCS ist bei Sporttauchern erstaunlich häufig und macht ca. 80% der DCS-Fälle aus. Sie beginnt typischerweise bald nach dem Auftauchen, gelegentlich zunächst als Kribbel-Sensationen, die sich gürtelförmig um das Abdomen ziehen, um relativ rasch progredient mit Taubheitsgefühlen und Parästhesien sowie motorischer Schwäche der betroffenen Muskulatur einherzugehen. Eingeschränkte Kontrolle über Blase und Darm sind ebenfalls nicht selten. Die Symptomatik tritt innerhalb von Minuten bis zu wenigen Stunden nach dem Tauchgang auf.

Eine Sonderform der neurologischen DCS ist der Befall des Innenohres, was zu Schwindel, Übelkeit, Erbrechen führen kann, oft verbunden mit einem Nystagmus sowie Hörverlust und Tinnitus. Diese als „Staggers" bezeichnete Erscheinungsform ist zunehmend auch bei Sporttauchern zu beobachten. Differentialdiagnostisch ist an das Barotrauma des Innenohres zu denken, welches mit einer sehr ähnlichen Symptomatik einhergeht. Im letzteren Fall treten die Symptome aber in der Regel schon während des Tauchens auf, so dass die Anamnese richtungsweisend für die weitere Behandlung ist.

Arterielle Gasembolie

Als klassischer Auslöser einer arteriellen Gasembolie beim Tauchen gilt die Überdehnung der Lunge. Ursache einer solchen Überdehnung der Lunge bzw. einzelner Alveolarabschnitte ist die gemäß den physikalischen Gesetzmäßigkeiten erfolgende Ausdehnung der Atemgase in der Lunge beim Auftauchen bei gleichzeitig fehlender oder inadäquater Abatmung, wie dies z.B. beim willentlichen Luftanhalten oder, wichtiger noch, durch „Air-trapping"- Mechanismen vorkommen kann (29). Kommt es durch ein solches Geschehen zum pulmonalen Barotrauma (PBT), sind ein Pneumothorax / Spannungspneumothorax, Mediastinal- und/oder Hautemphysem sowie der Übertritt von Gas ins Gefäßsystem die möglichen Folgen (Abb. 3). Unabhängig vom pulmonalen Barotrauma kann es aber, wie erwähnt, auch durch paradoxe Embolien zur arteriellen Gasembolie kommen.

Bei der arteriellen Gasembolie (AGE) sind grundsätzlich alle Erscheinungsformen denkbar, abhängig von den letztlich betroffenen Versorgungsgebieten. Als mögliche Erscheinungsform ist zum Beispiel der Befall der Koronararterien zu nennen (Abb. 4), die Symptomatik entspricht der eines An-

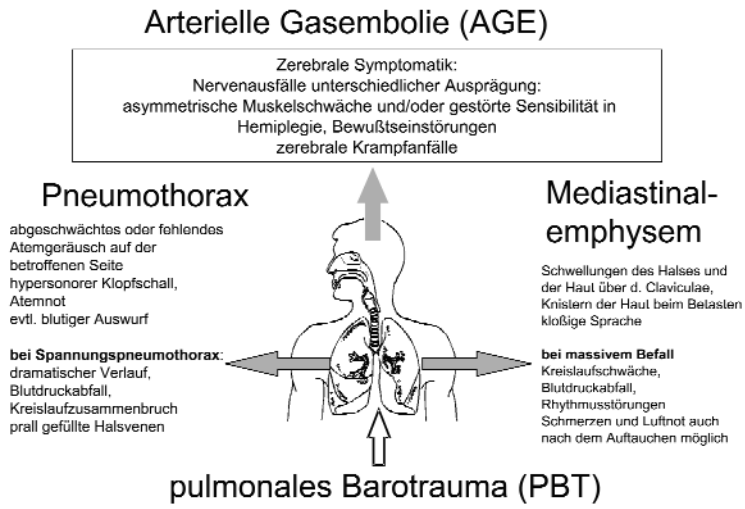

Abbildung 3: Darstellung der klassischen Trias der möglichen Folgen eines pulmonalen Barotraumas mit nachfolgender Lungenüberdehnung. Zu beachten ist, dass jede Folgeerscheinung allein, aber auch in jeder beliebigen Kombination auftreten kann.

gina pectoris Anfalls. Letzterer stellt in diesem Fall auch die wichtigste Differentialdiagnose dar.

Da die arteriellen Blasen dem Blutstrom folgen, ist ein Befall der hirnversorgenden Arterien sehr wahrscheinlich. Auch hier ist die resultierende Symptomatik letztlich von der Menge des eingedrungenen Gases sowie von betroffenen Versorgungsgebieten abhängig. Die Symptomatik ist der des akuten Schlaganfalls nicht unähnlich, wie bei diesem in der Ausprägung sehr unterschiedlich und kann von leichten Paresen und motorischen Schwächen bis hin zur Hemiplegie reichen. Bei Befall des Hirnstamms sind auch bei Ausfall entsprechender Zentren akute Kreislaufreaktionen und Störungen der Atemregulation möglich (18). Ein Schlaganfall ist zwar differentialdiagnostisch in Erwägung zu ziehen, aber eher unwahrscheinlich. Die Symptomatik tritt üblicherweise innerhalb von Sekunden bis Minuten nach dem Auftauchen auf (16,26), ein Auftreten schon während des Auftauchens ist ebenfalls möglich (23).

Nicht selten werden zerebrale arterielle Gasembolien von zerebralen Krampfanfällen begleitet, die ausgesprochen therapieresistent sein können. Da diese Form des Krampfanfalls in der Regel nur unzureichend auf die Gabe von Benzodiazepinen anspricht, ist es in diesen therapierefraktären Fällen angeraten, den Krampfanfall mit der Gabe von Barbituraten zu durchbrechen (18,23).

Es ist jedoch zu beachten, dass es sich nicht zwingend um einen isolierten Befall der hirnversorgenden Arterien handelt, sondern disseminierte Gasbläschen auch in Endarterien anderer Organe zu einer Versorgungsstörung führen können. So sind u.a. Rhabdomyolysen größeren Ausmaßes als Folge solcher Gasblasen beschrieben, die das ohnehin schon schwere Krankheitsbild einer fulminanten zerebralen Gasembolie oder auch einer sehr schweren Form einer DCS 2 noch weiter aggravieren und z.B. zum akuten Nierenversagen führen können.

Insbesondere bei hospitalisierten Patienten ist daher an eine entsprechende laborchemische Kontrolle und an nierenprotektive Maßnahmen zu denken (27).

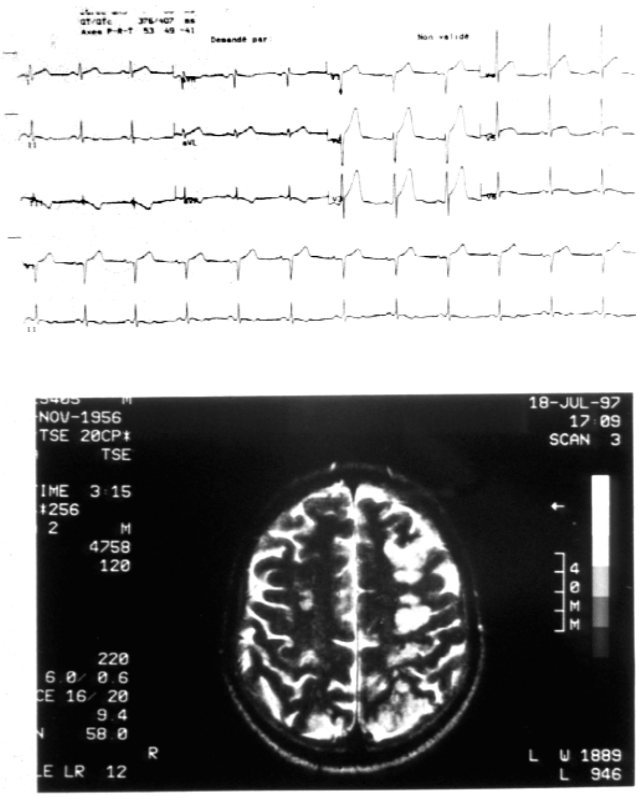

Abbildung 4: EKG-Veränderung und CCT-Befund bei einem Taucher mit arterieller Gasembolie sowohl in hirnversorgende Gefäße, als auch in die Koronarien. (Abbildung mit freundlicher Erlaubnis von Dr. Jean Paul Gouëllo, Réanimation Polyvalente, Centre Hospitalier, St. Malo, France)

Therapie des schweren Tauchunfalls

Die Behandlung des schweren Tauchunfalls erfolgt in erster Linie nach empirisch ermittelten Grundsätzen. Prospektiv randomisierte klinische Doppelblindstudien fehlen völlig und sind auch ethisch in den meisten Fällen nicht vertretbar. Manche Therapieansätze wurden im Tiermodell entwickelt und empirisch überprüft, die Datenlage für die Anwendung beim Menschen ist aber nicht eindeutig. Von unbestreitbarem Nutzen sind vor allem die normobare Sauerstoffgabe und die Infusionstherapie für die Akutbehandlung sowie die schnellstmögliche Rekompression und Therapie mit hyperbarem Sauerstoff in einer Therapiedruckkammer. Entsprechend besteht auch für diese Maßnahmen internationaler Konsens und Einigkeit bei den Richtlinien der jeweiligen Fachgesellschaften (15) (Abb. 5).

Notfallmaßnahmen

Wie bei jedem Notfall steht gegebenenfalls auch hier die Sicherung der Vitalfunktionen im Vordergrund. Wenn nötig, muss eine kardiopulmonale Reanimation durchgeführt wer-

den, da es in Folge einer Dekompressionserkrankung zu massiver Beeinträchtigung des Herzkreislaufsystems kommen kann. Handelt es sich bei dem Tauchunfall um eine DCS, reagieren die Betroffenen in den meisten Fällen adäquat auf Ansprache und sind in Grenzen zur Kooperation fähig. Dennoch sollte mit einer Symptomprogredienz gerechnet werden.

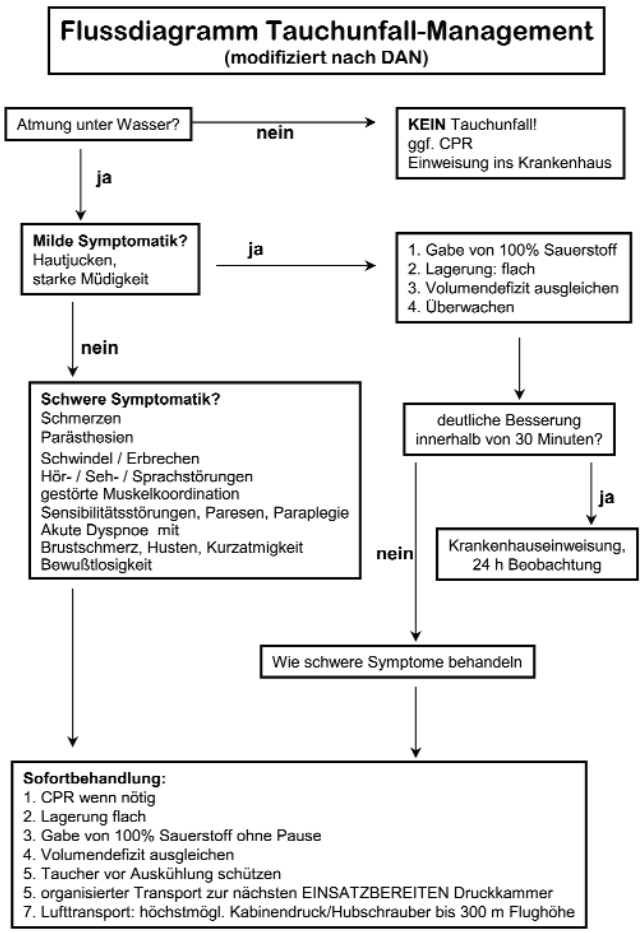

Abbildung 5: Fließschema zur Notfallbehandlung dekompressionsbedingter Unfälle (modifiziert nach DAN – Divers Alert Network – mit freundlicher Genehmigung).

Neben einer kurz durchzuführenden Eigen- oder Fremdanamnese, in denen nach den Tauchgangsdaten, vor allem Tiefe und Tauchgangszeit sowie Besonderheiten während des Tauchgangs gefragt werden sollte, ist es wichtig den Zeitverlauf für das Auftreten der Symptome zu dokumentieren. Des weiteren muss unbedingt eine sorgfältige Erhebung des neurologischen Status sowohl für periphere Nervenfunktionen als auch Hirnnerven und ZNS erfolgen. Die so erhobenen Befunde müssen gut dokumentiert und dem weiterbehandelnden Arzt zur Verfügung gestellt werden. Die neurologische Untersuchung soll möglichst vor der Gabe von Sedativa oder Narkotika geschehen, um die initiale Symptomatik nicht zu verschleiern.

Da die Ursache für die Symptomatik stets auch ein pulmonales Barotrauma sein kann, muss eine sorgfältige Auskultation der Lungen zum Ausschluss eines Pneumothorax erfolgen, der bei Vorliegen entlastet werden muss. Bei entsprechender Symptomatik kann zudem die Anlage eines Blasenkatheters notwendig sein.

Normobare Sauerstoffgabe

Die schnellstmögliche Gabe von Sauerstoff stellt die wichtigste Sofortmaßnahme beim Tauchunfall dar, die ohne Zeitverzug initiiert werden soll (15,16,19). Dabei reicht es nicht, die Atemluft über eine Maske oder Sonde mit Sauerstoff anzureichern, sondern die inspiratorische Sauerstoffkonzentration muss so hoch wie irgend möglich, am besten nahe 100% sein. Es steht bei dieser Maßnahme nicht die partielle Hypoxie im Vordergrund, die in den von den Gasblasen betroffenen Abschnitten herrscht, sondern die Verkleinerung der Gasblasen. Um dies zu erreichen, ist die Schaffung eines möglichst hohen Diffusionsgradienten sowohl für Sauerstoff, als auch die eines entgegengerichteten Diffusionsgradienten für das Inertgas, welches zur Bildung der Blase geführt hat, nötig (32). Diese Gasblase besteht in den meisten Fällen letztendlich aus Stickstoff. Das ist auch dann der Fall, wenn es als Folge eines pulmonalen Barotraumas zur Gasembolie gekommen ist, weil ein möglicher Sauerstoffanteil der Gasblase verstoffwechselt wird. Ziel ist nun die rasche Stickstoffelimination bei gleichzeitiger Minimierung der durch die Blase hervorgerufenen Hypoxie (Abb. 6). Durch die Gabe von reinem Sauerstoff wird die Stickstoffelimination durch die beschleunigten Abatmung von Stickstoff wesentlich verbessert. Im Bereich der Gasblasen werden gleichzeitig zwei entgegengerichtete Diffusionsgradienten aufgebaut, nämlich einen für Sauerstoff in Richtung Blase, und einen entsprechenden für Stickstoff aus der Blase heraus (Abb. 6). In der Folge kommt es zunächst zur Diffusion von Sauerstoff in die Blase und zur Abdiffusion des Stickstoffs, was letztlich zu einer Größenreduktion der Blase führt (1, 9).

Die rasche Gabe von Sauerstoff mit möglichst hohem FiO_2 kann daher zu einem Rückgang der Symptomatik führen. Zudem ist nach empirischen Erkenntnissen die Effektivität der weiterführenden Therapiemaßnahmen bei jenen Tauchern verbessert, die mit normobarem Sauerstoff vorbehandelt wurden (16).

In diesem Zusammenhang sei daran erinnert, dass bei Verwendung von Konstant-Flow-Systemen und Beatmungsbeuteln nur die Nutzung von Sauerstoff-Reservoir-Beuteln annähernd die Forderung an den FiO_2 erfüllen kann. Auch mag es nützlich sein zu wissen, dass unter Sporttauchern Sauerstoff-Notfallsysteme weit verbreitetet sind, die die Forderung nach Sauerstoffkonzentrationen von 100% in der Inspiration im wesentlichen erfüllen (10).

Flüssigkeitsgabe zum Ausgleich eines Volumendefizits

Durch eine als „Taucherdiurese“ bekannte überschießende Urinproduktion besteht bei Tauchern nach einem Tauchgang ein Volumendefizit. Ursache dafür ist ein thorakales Blut-Pooling [12], im wesentlich hervorgerufen durch den engsitzenden Kälteschutzanzug aus geschäumten Gummi, die Immersionseffekte beim Eintauchen in das Wasser und den Kältereiz. Zusätzliche Flüssigkeitsverluste resultieren aus der

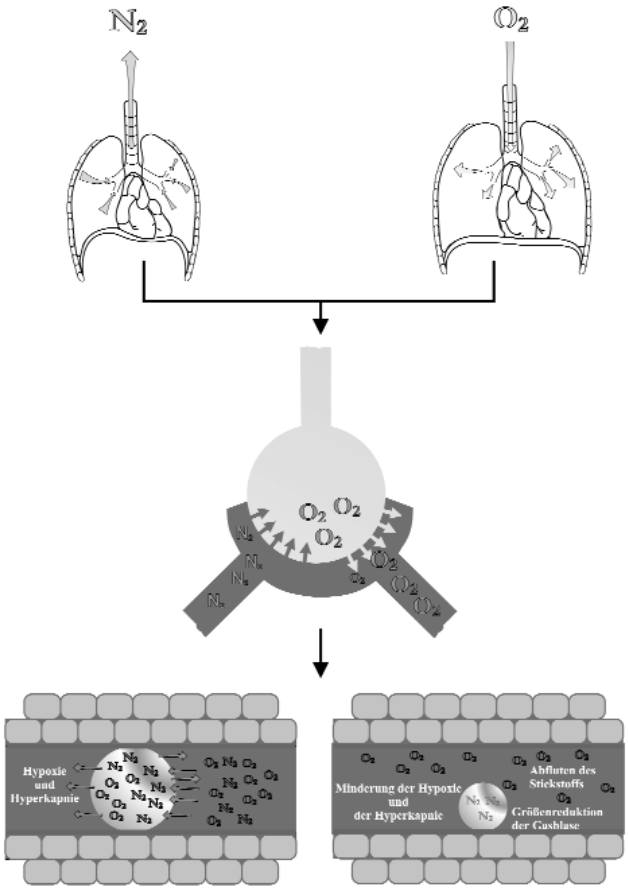

Abbildung 6: Grafische Darstellung der Wirkung von normobarer Sauerstofftherapie beim Tauchunfall.
Oberer Bildteil: Bei einem FiO_2 von 1,0 wird bei jeder Expiration Inertgas abgegeben, ohne inspiratorisch erneut welches aufzunehmen. Stickstoff wird so rascher aus den Geweben ausgewaschen.
Mittlerer Bildteil: Bei Atmung von reinem Sauerstoff vergrößert sich der physikalisch gelöste Anteil im Blut. Dargestellt ist schematisch stellvertretend eine Alveole mit entsprechender Kapillarisierung.
Unterer Bildteil: Nach Schaffung von Konzentrationsgradienten erfolgt die Eindiffusion von Sauerstoff in die Blase bei gleichzeitiger Abdiffusion von Stickstoff. Auf diese Weise wird ein Durchwandern des Sauerstoffs und eine Verminderung des Stickstoffs erreicht. Die Blase schrumpft.

Atmung, denn das Inspirationsgas des Tauchers ist trocken, kalt und (tiefenabhängig) von höherer Dichte.

Dieses Flüssigkeitsdefizit, das bis zu 2 l betragen kann, wirkt sich Tauchunfall-begünstigend aus, da nicht nur die Rheologie des Blutes geändert ist, sondern ein Teil des wichtigsten Transportvehikels für den Stickstoff fehlt: Stickstoff wird vor allem physikalisch im Blut gelöst transportiert. Auf diese Weise kann es rascher zu einer kritischen Übersättigung in Gewebsabschnitten kommen. Erschwerend kommt hinzu, dass es bei stattgehabtem Tauchunfall zu einer weiteren massiven Extravasation von Blutflüssigkeit als Folge der entzündlichen Reaktionen auf die Gasblase und der Ödementwicklung kommen kann und die Mikrozirkulation gestört ist (4, 28).

Die Gabe von Flüssigkeit stellt daher bei der Akutbehandlung des schweren Tauchunfalls ähnlich wie beim Schock einen wesentlichen Therapiepfeiler dar. Zum Volumenausgleich eignen sich bei einer DCS sowohl kolloidale als auch kristalloide Infusionslösungen. Lediglich glukosehaltige Flüssigkeiten sollten nicht verabreicht werden, weil Hyperglykämien zur Befundverschlechterung führen. Bei der zerebralen AGE ist auch eine gewisse Zurückhaltung bei kristalloiden Lösungen geboten (18). Der empfohlene Flüssigkeitsersatz beträgt als Initialdosis 1000 bis 2000 ml in der ersten Stunde mit einer Erhaltungsdosis von 500 ml/h in der Folge, ggf. abhängig von den klinischen Parametern (15,16,26).

Lagerung

Frühere Empfehlungen forderten die Kopf-Tieflage. Die Begründung war, dass es im Tierversuch größerer Gasmengen bedurfte, um bei den Versuchstieren einen letalen Ausgang zu erzeugen, wenn diese Tiere in Kopf-Tieflage gelagert waren. Zum anderen nahm man für die arterielle Gasembolie an, dass durch den auf diese Weise erhöhten hydrostatischen Druck in den Hirngefäßen Gasblasen weiter in die Peripherie geschwemmt werden konnten, die möglichen Ausfälle also zu verkleinern seien. Andererseits ließ sich jedoch nachweisen, dass es unter einer solchen Lagerung zu einer Zunahme des Hirnödems kommen kann, was zu einer Verschlechterung des Zustandes des Patienten führt (8). Aktuelle Therapievorschläge empfehlen im Gegenteil sowohl für die DCS, als auch für die AGE die flache Lagerung des Patienten, bei bewußtlosen Patienten auch die stabile Seitenlage (15,16,18,19,26).

Transport

Nach Einleitung der Notfallmaßnahmen ist an den Transport in ein geeignetes Therapiezentrum zu denken. Der Transport von verunfallten Tauchern sollte möglichst erschütterungsfrei erfolgen, weil sonst mit zusätzlicher Blasenliberation gerechnet werden muss. Ist ein Lufttransport vorgesehen oder unumgänglich, so ist zu bedenken, dass jede weitere Druckreduktion zur einer Verschlechterung der Symptomatik führt. Aus diesem Grund soll beim Transport im Helikopter eine niedrige Flughöhe eingehalten werden, die nicht über 300 Metern liegt. Beim Transport im Ambulanz-Jet ist ein möglichst hoher Kabinendruck (um 100 kPa = 1 bar) anzustreben. Entsprechend der unten aufgeführten weiterführenden Maßnahmen stellen zunächst einsatzbereite Einrichtungen für die Durchführung einer hyperbaren Sauerstofftherapie das unmittelbare Ziel für den Transport dar. Bei schweren Verlaufsformen kann aber auch eine Hospitalisierung und eine Intensivtherapie notwendig sein.

Weiterführende Therapiemaßnahmen

Hyperbare Sauerstofftherapie (HBO): Die Therapie mit hyperbarem Sauerstoff stellt die einzig sinnvolle (weil ätiologische) weiterführende Therapiemaßnahme dar (16,18,21). Bei dieser Therapieform kommt es zum einen zu einer mechanischen Verkleinerung der Gasblase aufgrund der physikalischen Gesetze, zum anderen aber auch durch die Schaffung enormer Diffusionsgradienten sowohl für Sauerstoff, als auch für das Gas in der Blase und somit zu einer Auflösung der Gasblase. Die Volumenreduktion vorhandener Gasblasen durch die Anwendung von Überdruck (Gesetz von Boyle und

Mariotte) ist von untergeordneter Bedeutung, da die Anwendung von Druck allein keine endgültige Auflösung der Gasblasen bewirken kann und die druckbedingte Volumenreduktion allein für einen hinreichenden therapeutischen Effekt nicht ausreichend ist. Wesentlich wichtiger sind die Effekte eines möglichst hohen Sauerstoffpartialdrucks in der Lunge und im Körper. Dieser kann sogar bei bereits organisierten Blasen eine Verkleinerung und ggf. Auflösung bewirken (21).

Das Wirkprinzip der hyperbaren Sauerstofftherapie besteht darin, eine möglichst hohe Konzentration an physikalisch im Blut gelösten Sauerstoff zu schaffen. Auf diese Weise entsteht ein sehr hoher Konzentrationsgradient für Sauerstoff zwischen Blut und Gasblase, die HBO-Therapie ist damit quasi die Fortführung der Notfalltherapie mit besseren Mitteln (16,26). Darüber hinaus gibt es experimentelle Hinweise, dass hyperbarer Sauerstoff sich günstig auf die durch die Blase ausgelösten pathophysiologischen Abläufe auswirken soll (30). Schließlich hat hyperbarer Sauerstoff eine antiödematöse Wirkung bei gleichzeitiger Reduktion der Gefäßpermeabilität und kann auch auf diese Weise in den Pathomechanismus eingreifen (14).

Aus diesem Grunde sollten alle Patienten mit der klinischen Symptomatik einer Dekompressionserkrankung schnellstmöglich einer Rekompressionsbehandlung mit hyperbarem Sauerstoff zugeführt werden. Obwohl die unverzügliche Rekompression die besten Ergebnisse bringt, ist eine Druckkammerbehandlung auch nach längerem Verzug noch indiziert, um eine Zustandsverbesserung zu erreichen (20). So konnte im Tierversuch gezeigt werden, dass eine Behandlung noch 48 h nach Induktion einer zerebralen Gasembolie die Ergebnisse verbessert, was auch den klinischen Beobachtungen am Patienten entspricht. Bei der DCS ist die hyperbare Therapie sogar nach noch längeren Zeiten noch sinnvoll, da es zwar in diesen Fällen nicht mehr zu einer völligen Genesung, aber häufig noch zu einer Symptomreduktion kommt (2). Die Therapie mit hyperbarem Sauerstoff ist daher die spezifische Therapieform für die Behandlung der Dekompressionserkrankungen und in diesem Bereich alles andere als experimentell. Sie sollte deshalb vorrangig und unverzüglich durchgeführt werden.

Für die Therapie der arteriellen Gasembolie und für die schwere DCS stehen verschiedene Behandlungsregime zur Verfügung. Das gebräuchlichste verwendet Therapiedrücke von 280 kPa (2,8 bar), wobei nach einer initialen Behandlung je nach klinischem Verlauf noch weitere ein bis drei Behandlungen durchgeführt werden (16,26). Ist danach noch eine Restsymptomatik vorhanden, erfolgt die Weiterbehandlung nach dem Therapieschema für Spätbehandlungen bei niedrigeren Therapiedrücken (240 kPa = 2,4 bar). Diese Behandlungen werden so lange durchgeführt, bis über 2 bis 3 Behandlungseinheiten keine weiteren klinischen Fortschritte mehr zu erzielen sind. Als für den Therapieerfolg außerordentlich günstig haben sich therapiebegleitende rehabilitative Maßnahmen und krankengymnastische Übungen erwiesen. Hierbei scheinen sich deutlich bessere Fortschritte im Heilungsverlauf erzielen zu lassen, wenn die Physiotherapie schon während der laufenden HBO-Therapie begonnen und durchgeführt wird (23).

In Analogie zu den Gift-Notrufzentralen gibt es eine nationale Hotline, die rund um die Uhr besetzt ist und bei der eine taucherärztliche Beratung erfolgen kann. Außerdem kann hier der Standort der nächsten einsatzbereiten Druckkammer erfragt werden (Schifffahrtmedizinisches Institut der Marine, Kronshagen bei Kiel, Tel.: 0431 – 54090 - diensthabenden Taucherarzt verlangen). Keinesfalls sollte ein Transport zu einer Druckkammer unorganisiert erfolgen, weil eine Einsatzbereitschaft dieser Einrichtungen nicht immer gewährleistet ist.

Weitere therapeutische Maßnahmen

Antikoagulantien

Die Empfehlung zum Einsatz von Antikoagulantien ist nicht eindeutig geklärt und muss differenziert betrachtet werden.

Acetylsalicylsäure: Die Rationale für den Einsatz von Acetylsalicylsäure (ASS) beim schweren Tauchunfall liegt vor allem in der Hemmung der Thrombozytenaggregation. Französische Taucherärzte empfehlen daher die Gabe von 1000 mg Acetylsalicylsäure bei verunfallten Tauchern. Angloamerikanische und australische Experten raten unter Hinweis auf die theoretischen Risiken für eine Verschlimmerung intrazerebraler und Rückenmarks-Hämorrhagien und den fehlenden Nachweis der Beeinflussung des klinischen Verlaufs von einer generellen ASS-Gabe ab (15). Eine allgemeine Empfehlung zur Anwendung kann daher nicht gegeben werden. Es sei jedoch deutlich angemerkt, dass im deutschen Sprachraum eine einmalige Bolusgabe von 500 mg als wahrscheinlich beim Tauchunfall effektiv bei minimalem Nebenwirkungsrisiko betrachtet wird (3).

Heparin: Für die Nützlichkeit von Heparin bei der Behandlung von Gasembolien und Dekompressionserkrankungen gibt es einige Hinweise. So wird darüber berichtet, dass der Verlauf nach arterieller Gasembolie bei solchen Patienten günstiger war, die schon vor stattgehabter Embolie mit Heparin behandelt wurden. Obwohl diese Beobachtung durch Arbeiten aus neuerer Zeit unterstützt wird, die dies am Tiermodell verifizieren konnten (25), gibt es gegenläufige Befunde bei Versuchen an Hunden, die weder prophylaktisch noch therapeutisch einen Vorteil für Heparin zeigten. Da in anderen Tiermodellen Hämorrhagien in das infarzierte Gewebe nachgewiesen werden konnten, wird die Gabe von Heparin für die Akutbehandlung des Tauchunfalls derzeit nicht empfohlen (15,19).

Kortikosteroide

Auch die Gabe von Kortikosteroiden wird kontrovers diskutiert. Einige Autoren empfehlen die Gabe von Kortikosteroiden bei der arteriellen Gasembolie zur Bekämpfung des Hirnödems, das sich in der Folge einer Gasembolisation der Hirngefäße ausbildet (11). Hier ist allerdings anzumerken, dass es sich bei der cerebralen Gasembolie zunächst um die rasche Ausbildung eines zytotoxischen Hirnödems mit verkleinertem Extrazellulärraum und vergrößerten Intrazellulärräumen handelt. Diese Ödemform reagiert in der Regel nicht, schlecht oder negativ auf Kortikosteroide (17). Dies wird auch durch tierexperimentelle Arbeiten unterstützt, die bei der Behandlung experimenteller arterieller Gasembolien keine Vorteile durch die Gabe von Steroiden nachweisen konnten (6). Aus diesem Grunde ist die Gabe von Kortiko-

steroiden bei der cerebralen arteriellen Gasembolie nicht empfohlen (18). Bei der Akutversorgung der DCS gibt es hingegen Hinweise aus der Praxis, dass die initiale und einmalige Gabe von 100 mg Dexamethason i.v. zu einer Symptomverbesserung führen kann (31). Der eindeutige experimentelle Nachweis einer solchen positiven Beeinflussung des Verlaufs einer DCS steht allerdings bislang noch aus (15).

Lidocain

Obwohl klinische Studien bei arteriellen Gasembolien noch ausstehen, gibt es experimentelle Hinweise auf positive Effekte durch eine Lidocaingabe. Die Anwendung von Lidocain kann aber wegen noch dürftiger Studienlage und der fehlenden Zulassung für diesen Bereich für den deutschen Sprachraum noch nicht empfohlen werden.

Schlussfolgerungen

Schwere Tauchunfälle sind dekompressionsbedingte Notfälle mit uneinheitlichem klinischen Bild. Wegen dieser uneinheitlichen Erscheinung ist es angebracht, jedes gesundheitliche Ereignis, welches im zeitlichen Zusammenhang mit dem Tauchen mit einem Tauchgerät auftritt, solange als Tauchunfall anzusehen, bis das Gegenteil bewiesen ist. Eine möglicherweise bestehende neurologische Symptomatik nach Tauchunfall kann rasch progredienten Charakter haben. Als wichtigste Sofortmaßnahmen stehen die kontinuierliche Gabe normobaren Sauerstoffs in höchstmöglicher Konzentration sowie die Infusionstherapie im Vordergrund. Als wichtigste weiterführende Maßnahme ist baldmöglichst eine hyperbare Sauerstofftherapie in einer dafür geeigneten Therapieeinrichtung durchzuführen. Unter einer solchen, korrekt durchgeführten Erstversorgung und rascher definitiver Versorgung ist die Prognose in 80% der schweren neurologischen Fälle günstig. Für die tauchmedizinische Notfallberatung sind zudem Hotlines eingerichtet.

Literatur

1. *Annane D, Trouché G, Delisle F, Devauchelle P, Paraire F, Raphael JC, Gajdos P*: Effects of mechanical ventilation with normobaric oxygen therapy on the rate of air removal from cerebral arteries Crit Care Med 22 (1994) 851-857
2. *Ball R*: Effect of severity, time to recompression with oxygen, and re-treatment on outcome in forty-nine cases of spinal cord decompression sickness. Undersea Hyperb Med 20 (1993)133-145
3. *Böhm F, Almeling M*: Überlegungen zum Einsatz von Acetylsalicylsäure bei Tauchunfall Notarzt 11 (1995) 9-12
4. *Boussuges A, Blanc P, Molenat F, Bergmann E, Sainty JM*: Haemoconcentration in neurological decompression illness. Int J Sports Med 17 (1996) 351-355
5. *Butler BD, Laine GA, Leiman BC, Warters D, Kurusz M, Sutton T, Katz J:* Effects of trendelenburg position on the distribution of arterial air emboli in dogs. Ann Thorac Surg 45 (1988) 198-202
6. *Dutka AJ, Mink RB, Pearson RR, Hallenbeck JM*: Effects of treatment with dexamethasone on recovery from cerebral arterial gas embolism. Undersea Biomed Res 19 (1992) 131-141
7. *Flook V*: Physics and physiology in hyperbaric environment. Clin Phys Physiol Meas 8 (1987) 197-230
8. *Francis TJR, Gorman DF:* Pathogenesis of decompression disorders. In: Bennett P, Elliott D (Hrsg): The physiology and medicine of diving, 4th edition. Saunders, London (1993) 455-480
9. *Hyldegaard O, Moller M, Madsen J*: Effect of He-O_2, O_2, and N_2O-O_2 breathing on injected bubbles in spinal white matter. Undersea Biomed Res 18 (1991) 361-371
10. *Hoffmann U, Smerecnik M, Muth CM*: Administration of 100% oxygen in diving accidents - an evaluation of four emergency oxygen devices. Int J Sports Med 22 (2001) 424-429
11. *Kizer KW*: Corticosteroids in treatment of serious decompression sickness. Ann Emerg Med 10 (1981) 458-488
12. *Lynch JJ, Schuchard GH, Gross CM, Wann LS*: Prevalence of right-to-left atrial shunting in a healthy population: detection by Valsalva Maneuver contrast echocardiography. Am J Cardiol 53 (1984) 1478-1480
13. *Melamed Y, Shupak A, Bitterman H*: Medical problems associated with underwater diving. N Engl J Med 326 (1992) 30-34
14. *Mink RB, Dutka AJ*: Hyperbaric oxygen after global cerebral ischemia in rabbits reduces brain vascular permeability and blood flow. Stroke 26 (1995) 2307-2312
15. *Moon RE, Sheffield PJ*: Guidelines for treatment of decompression illness. Aviat Space Environ Med 68 (1997) 234-243
16. *Moon RE, Dear GL, Stolp, BW*: Treatment of decompression illness and iatrogenic gas embolism. Respir Clin N Am 5 (1999) 93-135
17. *Moskopp D*: Glukokortikoide bei zerebralen Energiekrisen? In: Moskopp D, Wassmann H (Hrsg) Zerebroprotektive Maßnahmen bei Energiekrisen des Gehirns. Biermann, Zülpich, (1994) 95-112
18. *Muth CM, Shank ES:* Gas embolism. N Engl J Med; 342 (2000) 476-482
19. *Muth CM, Shank ES, Larsen B*: Der schwere Tauchunfall: Pathophysiologie - Symptomatik – Therapie. Anaesthesist 49 (2000) 302-316
20. *Myers RA, Bray P*: Delayed treatment of serious decompression sickness. Ann Emerg Med 14 (1985) 254-257
21. *Peirce EC*: Specific therapy for arterial air embolism. Ann Thorac Surg 129 (1980) 300-303
22. *Plafki C*: Der Dekompressionsunfall in der Tauchmedizin. Deutsches Ärzteblatt 96 (2000) A-3248-3251
23. *Radermacher P, Warninghoff V, Nuernberg JH, Flechsg F, van Laak U*: Successful treatment with hyperbaric oxygen following severe cerebro-arterial gas embolism. Anaesthesiol Intensivmed Notfallmed Schmerzther 29 (1994) 59-61
24. *Ries S, Knauth M, Kern R, Klingmann C, Daffertshofer M, Sartor K, Hennerici M*: Arterial gas embolism after decompression: correlation with right-to-left shunting. Neurology 52 (1999) 401-404
25. *Ryu KH, Hindman BJ, Reasoner DK, Dexter F*: Heparin reduces neurological impairment after cerebral arterial embolism in the rabbit. Stroke 27 (1996) 303-309
26. *Shank ES, Muth CM*: Decompression illness, iatrogenic gas embolism, and carbon monoxide poisoning: The role of hyperbaric oxygen therapy. Int Anesthesiol Clinic 38 (2000) 111-138
27. *Shank ES, Muth CM*: Case report on a diver with decompression injury, elevation of serum transaminases, and rhabdomyolysis. Ann Emerg Med 37 (2001) 533-536
28. *Smith RM, Van Hoesen KB, Neuman TS:* Arterial gas embolism and hemoconcentration. J Emerg Med 12 (1994) 147-153
29. *Tetzlaff K, Reuter M, Leplow B, Heller M, Bettinghausen E*: Risk factors for pulmonary barotrauma in divers. Chest 112 (1997) 654-659
30. *Thom SR, Mendiguren I, Hardy K*: Inhibition of human neutrophil b2-integrin-dependent adherence by hyperbaric oxygen. Am J Physiol 273 (1997) C770-C777
31. *van Laak U:* Tauchunfall- Notfall abseits der Routine. Anaesthesiol Intensivmed Notfallmed Schmerzther 33 (1998) 402-404
32. *Van Liew HD, Conkin J, Burkhard ME*: The oxygen window and decompression bubbles:estimates and significance. Aviat Space Environ Med 64 (1993) 859-865

Korrespondenzadresse
Dr. med. Claus-Martin Muth
Sektion Anästhesiologische Pathophysiologie
und Verfahrensentwicklung
Universitätsklinik für Anästhesiologie
Parkstrasse 11, D – 89073 Ulm
Fax: 0731 500 25143, e-mail: CMMuth@aol.com